

臺灣牛羊常見細菌性疾病

牛結核病
(Bovine tuberculosis)

副結核病
(Paratuberculosis ;
Johne's disease)

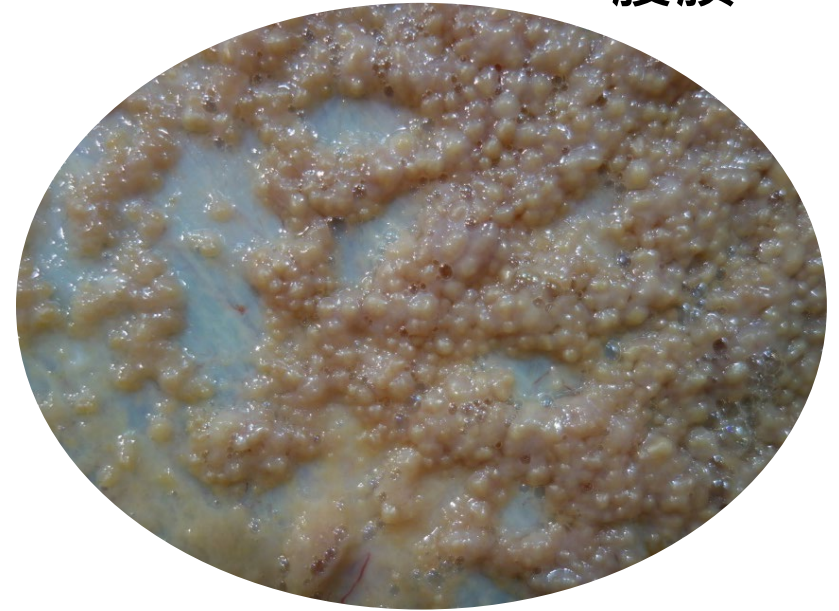
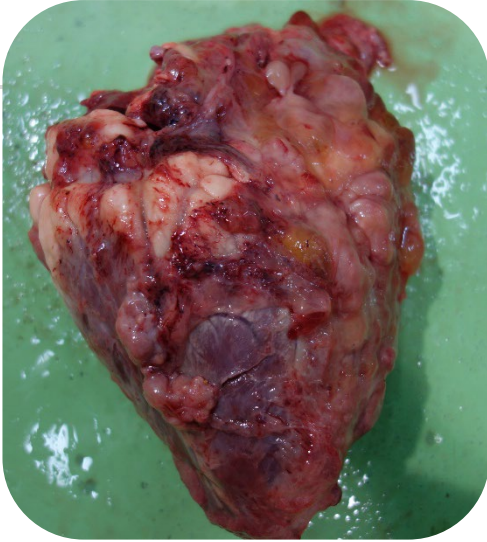羊乾酪性淋巴腺炎
(Caseous lymphadenitis)

1. 牛結核病 (Bovine tuberculosis)

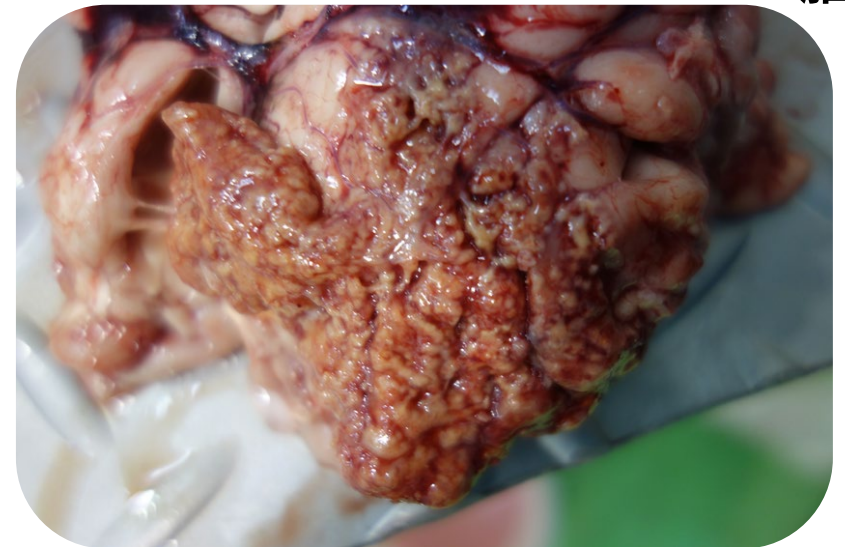- 病原：牛型分枝桿菌(*Mycobacterium bovis*)為主。
- 可感染牛、人、貓等哺乳動物。
- 乙類動物傳染病、OIE表列應通報傳染病。
- 傳播方式：吸入>>食入>傷口接觸。
- 症狀：無明顯症狀或消瘦、乾咳、食慾減退、乳量下降、神經症狀等。
- 病變：結節狀肉芽腫性病灶、乾酪樣壞死及鈣化。
- 實驗室診斷：分枝桿菌分離、抗酸染色(Ziehl-Neelsen stain)、PCR。

1. 牛結核病 (Bovine tuberculosis)

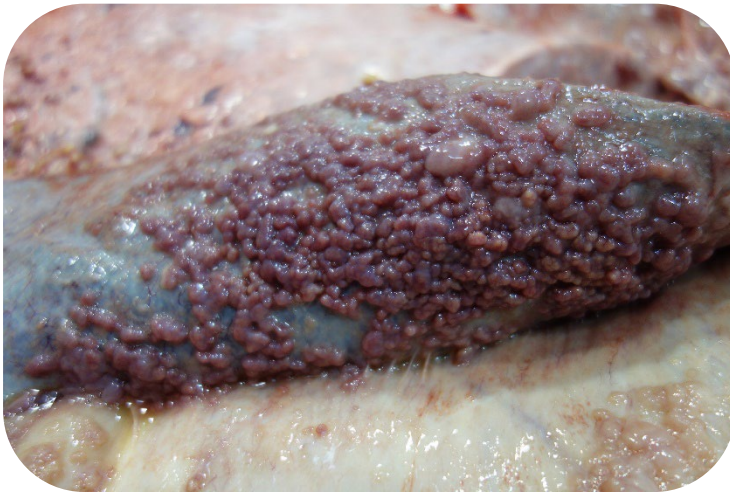心臟



腦

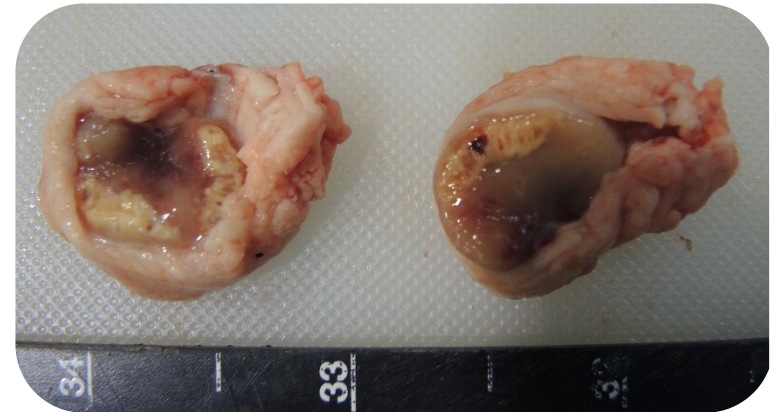


脾臟

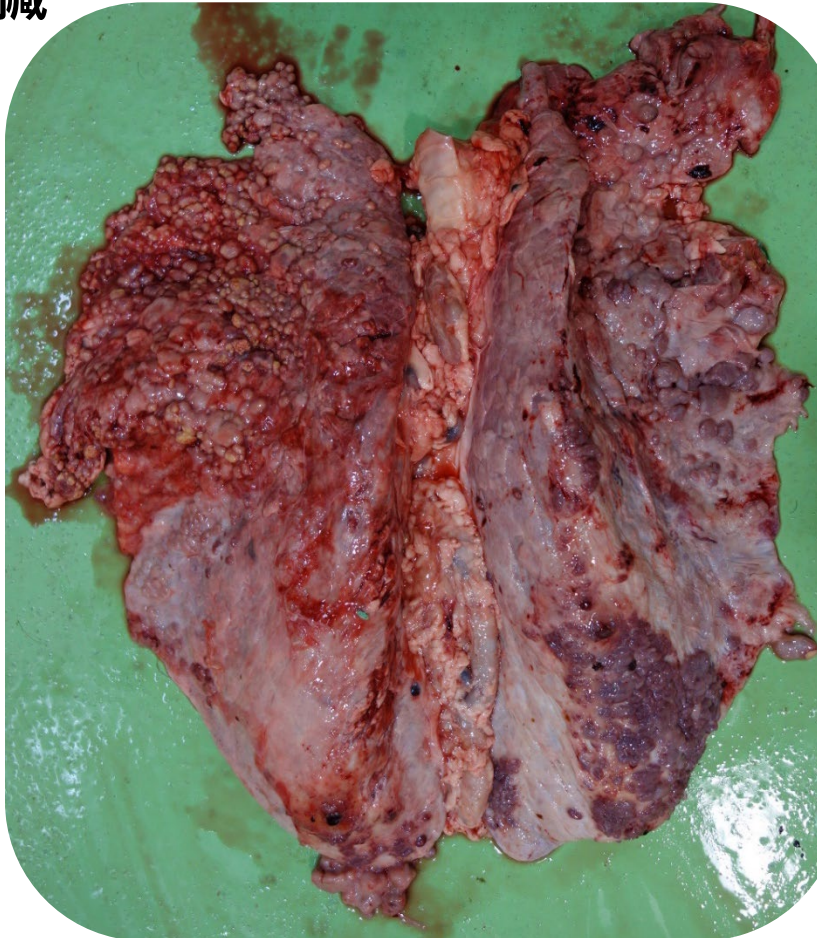

1. 牛結核病 (Bovine tuberculosis)

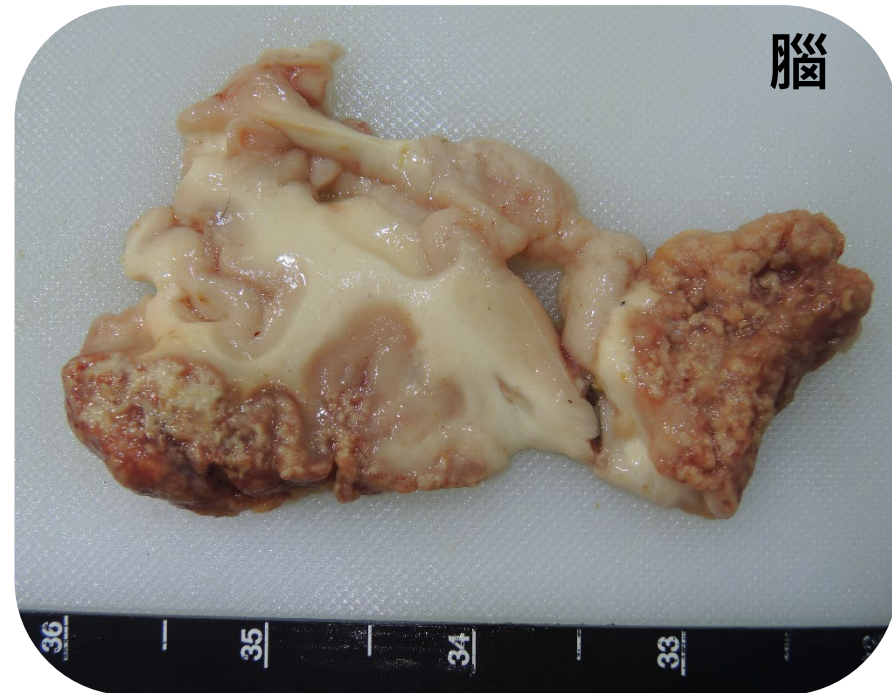
淋巴結



肺臟

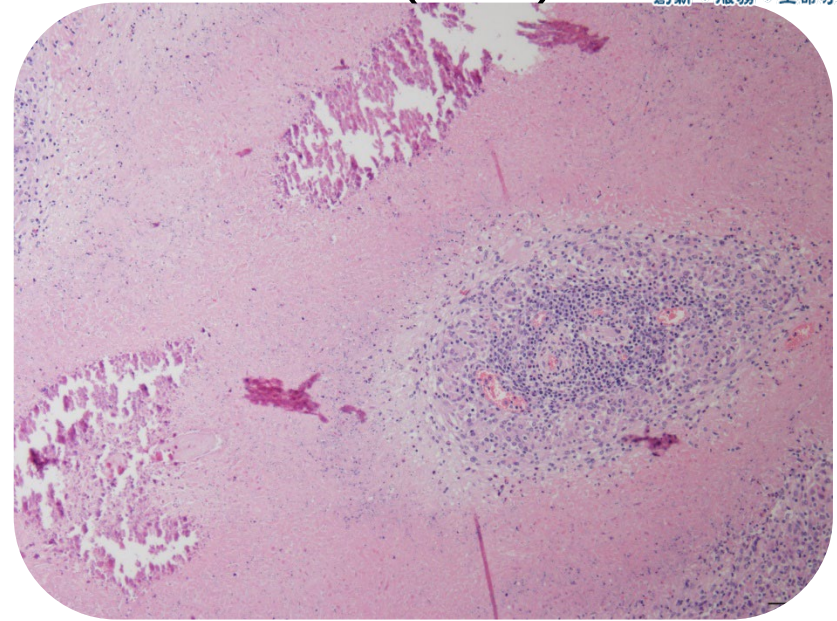
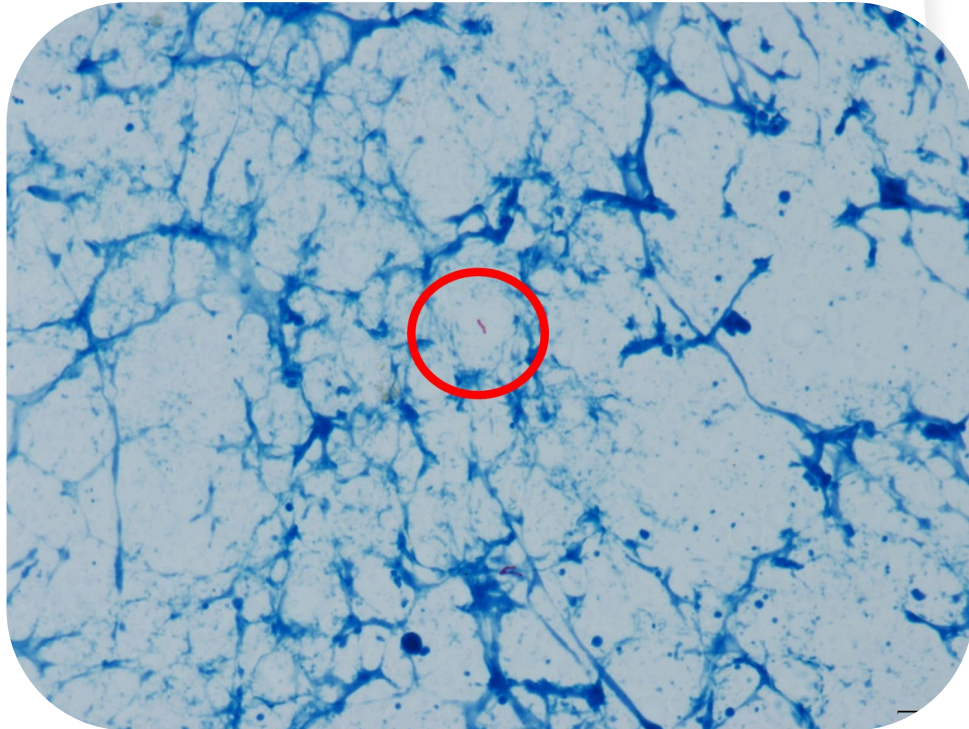


腦

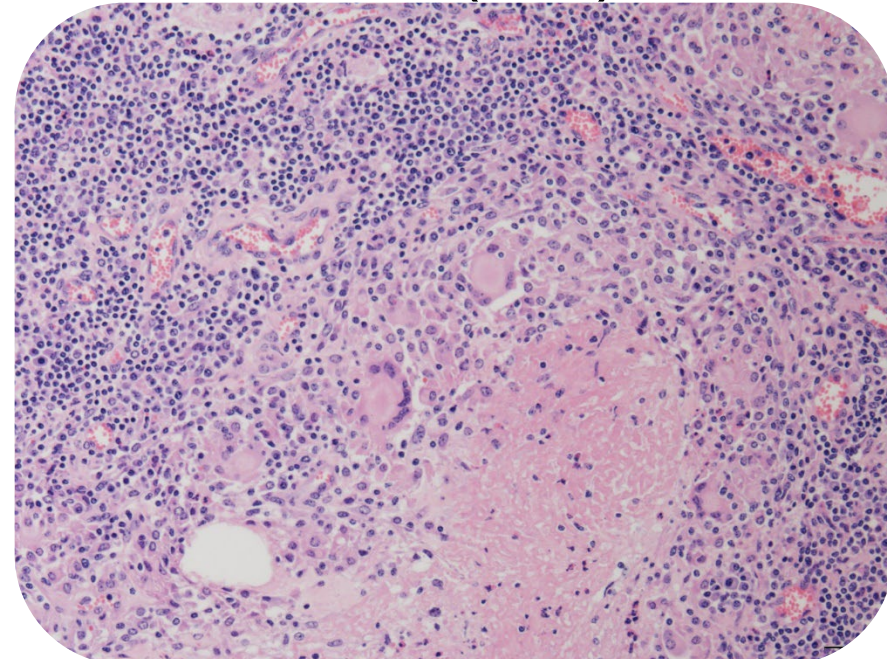


1. 牛結核病 (Bovine tuberculosis)

1. 肝臟結節病灶壓片 (Ziehl-Neelsen stain)



3. 淋巴結 (H&E)



2. 副結核病 (Paratuberculosis)

- 別稱：約尼氏病 (Johne's disease) 。
- 病原：副結核分枝桿菌 (*Mycobacterium avium* subsp. *paratuberculosis*) 。
- 感染動物：牛、羊、鹿及其他野生反芻動物 。
- 傳播方式：攝入感染動物之糞便污染過的飼料及飲水 。
- 症狀：慢性頑固性下痢、漸進性消瘦 。
- 病變：慢性肉芽腫性腸炎，腸黏膜皺褶樣增厚 。
- 實驗室診斷：分枝桿菌培養、抗酸染色(Ziehl-Neelsen stain)、PCR 。



行政院農業委員會

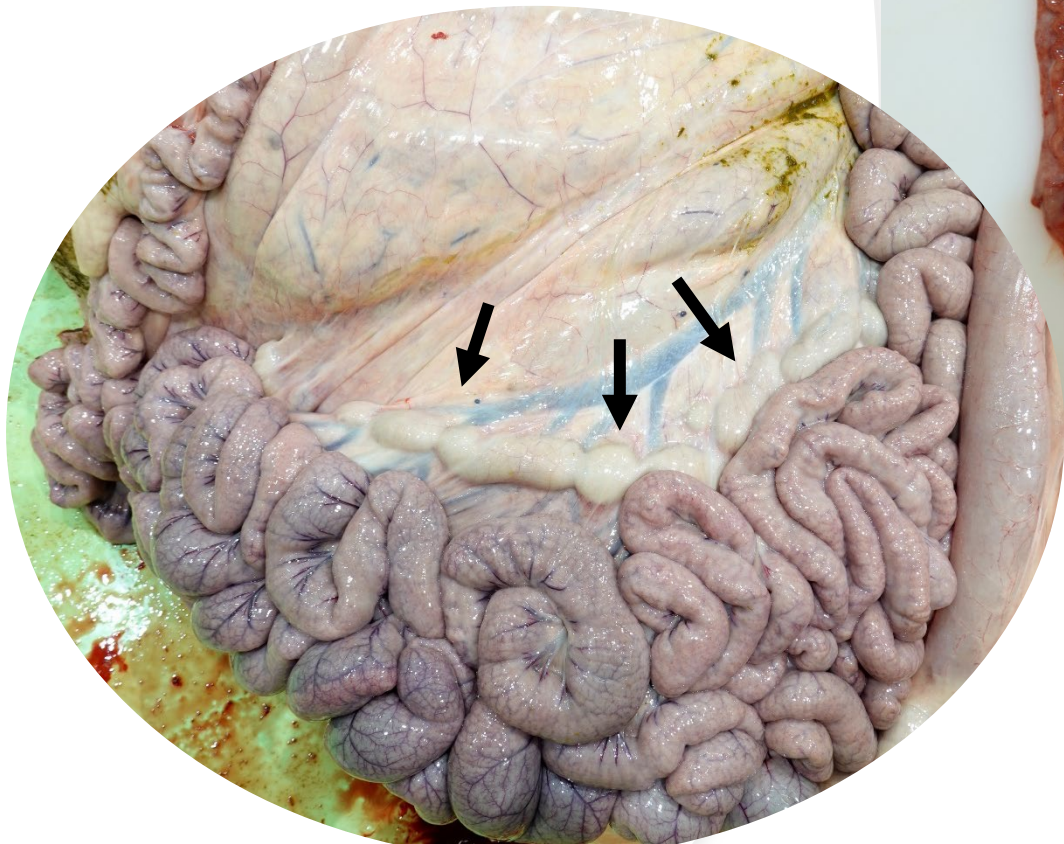
家畜衛生試驗所

ANIMAL HEALTH RESEARCH INSTITUTE, COUNCIL OF AGRICULTURE, EXECUTIVE YUAN

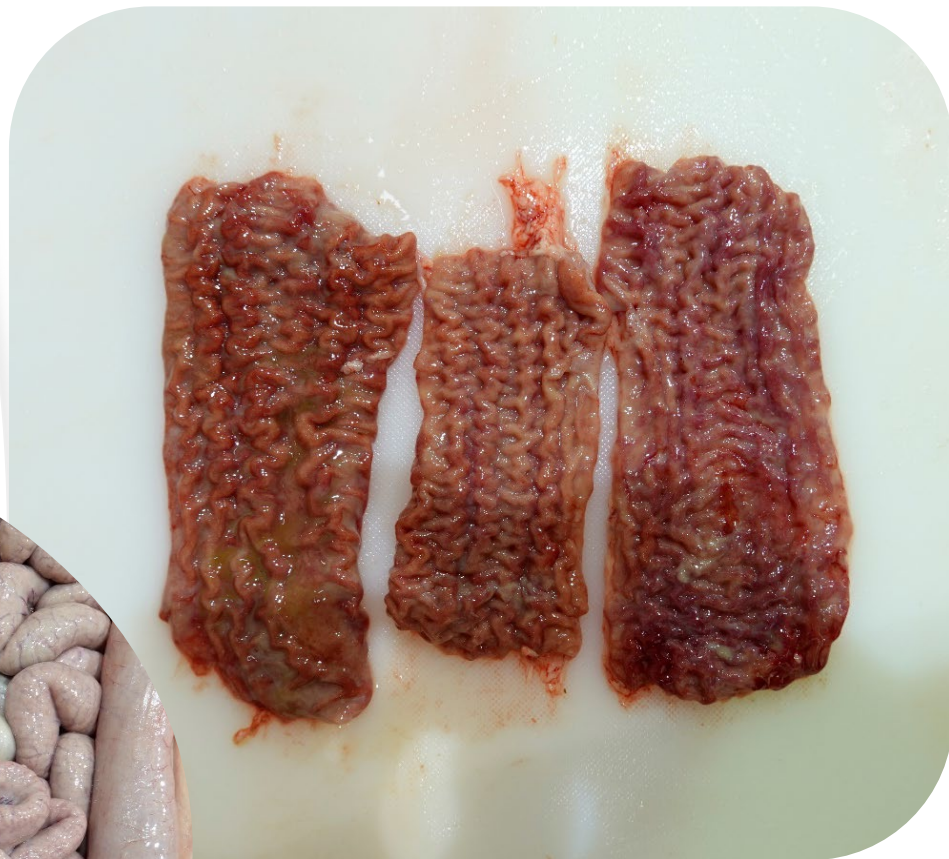創新、服務、生命守護

2. 副結核病 (Paratuberculosis)

腸繫膜淋巴結腫大

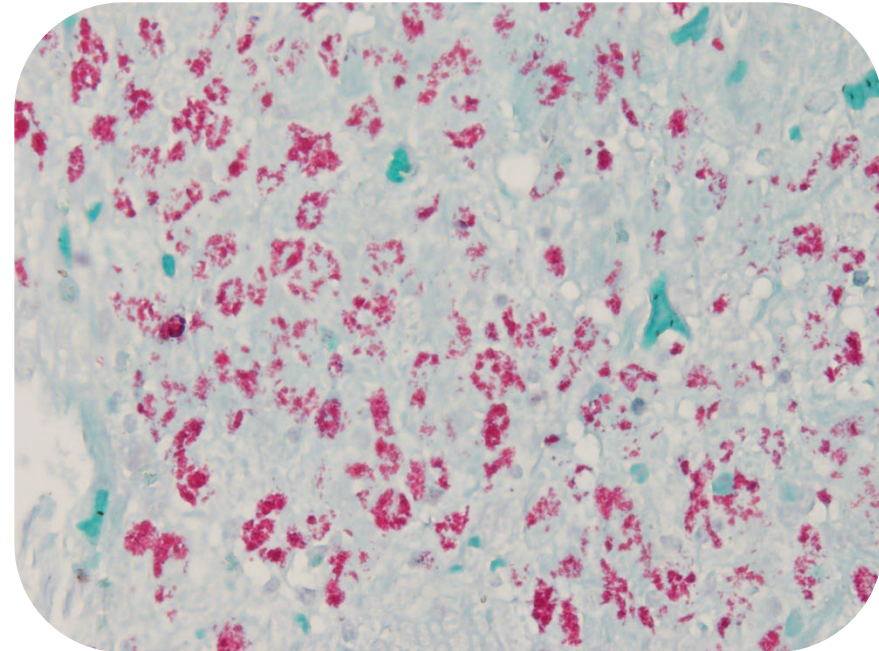
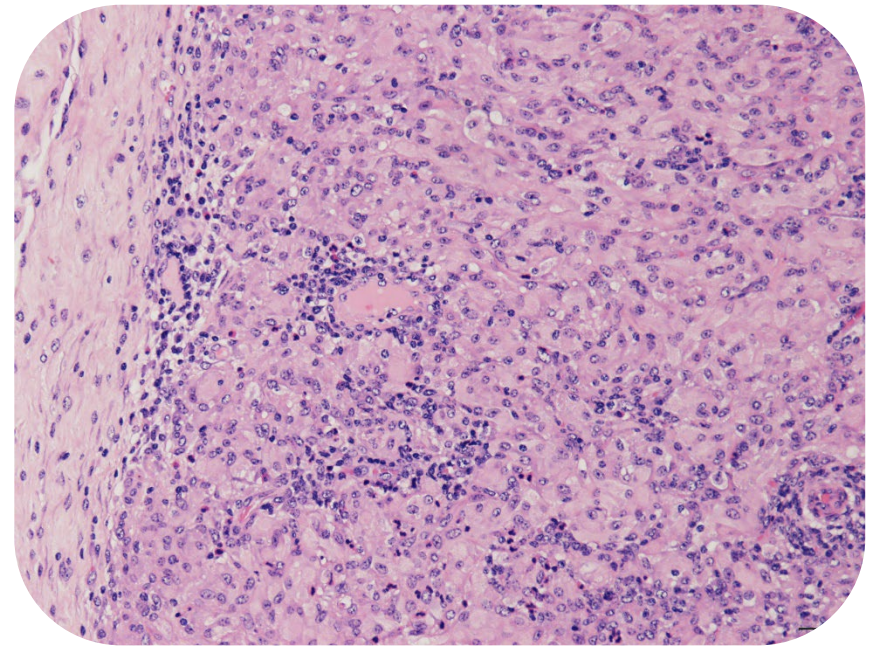
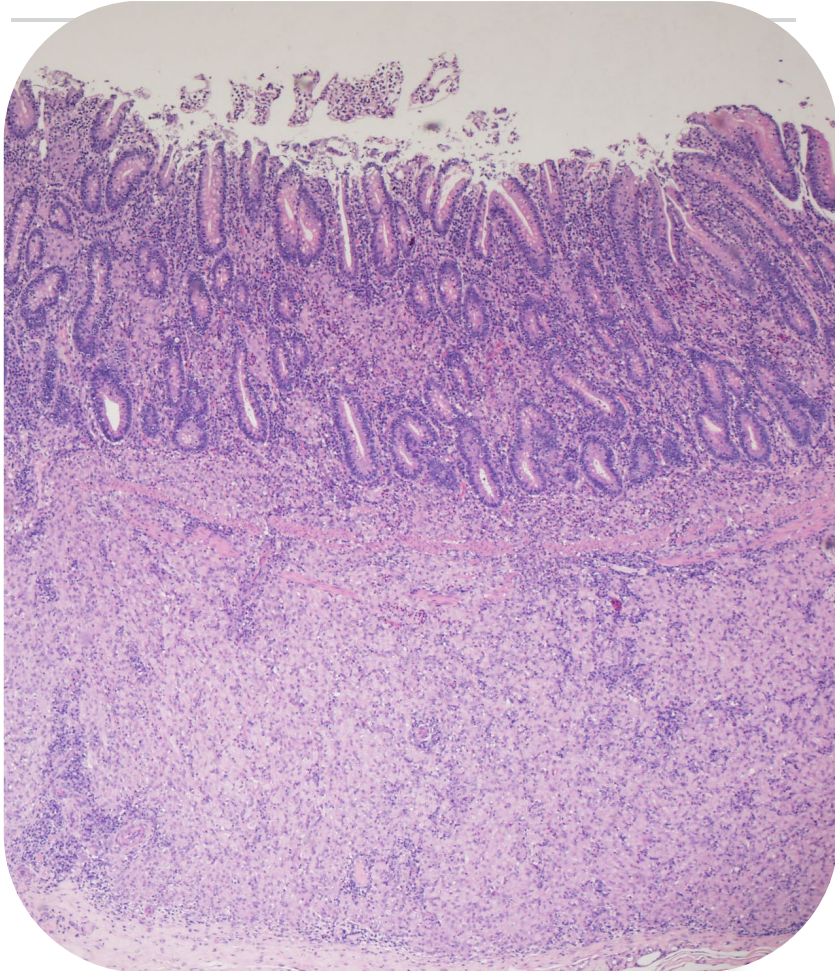


小腸黏膜顯著增厚呈皺褶樣





2. 副結核病 (Paratuberculosis)



3. 羊乾酪性淋巴腺炎 (Caseous lymphadenitis)

- 別稱：假性結核病 (Pseudotuberculosis)。
- 病原：假結核棒狀桿菌 (*Corynebacterium pseudotuberculosis*)
- 傳播方式：攝入或接觸被膿瘍污染之食物、飲水或環境。
- 病變：全身體表及內臟淋巴結腫大伴隨膿瘍灶，病灶呈淡黃色乳酪樣膿汁或乾酪樣物質。
- 症狀：慢性咳嗽、腹式呼吸、呼吸困難、下痢等。
- 實驗室診斷：細菌培養及鑑定。

3. 羊乾酪性淋巴腺炎 (Caseous lymphadenitis)

4

